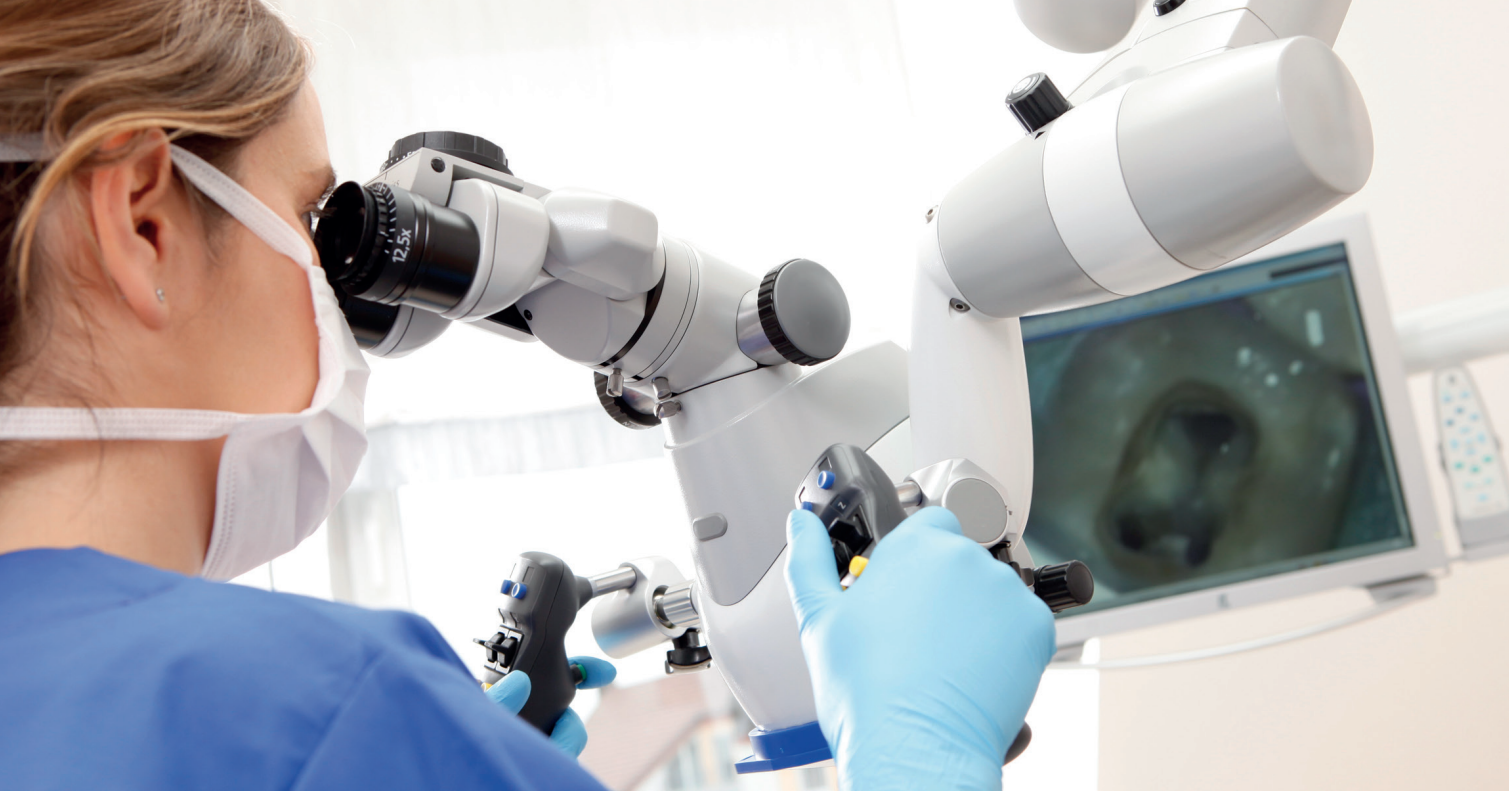



Entscheidende Teilschritte bei der **PRÄPARATION DER ENDODONTISCHEN ZUGANGSKAVITÄT**

Dr. Sabine Kusche M.Sc.

Die meisten Probleme und Fehler der Präparation im Apikalbereich (z. B. Stufen, Perforationen, Begradiungen) haben ihren Ursprung koronal im Bereich der Zugangskavität. Die Schaffung einer Zugangskavität wird differenziert in die Präparation einer primären Zugangskavität (Zugang zum Pulpenkavum) und einer sekundären Zugangskavität (Erreichbarkeit der Wurzelkanalsysteme). Wie stark der endodontische Erfolg besonders von den einleitenden Arbeitsschritten vor der eigentlichen Wurzelkanalaufbereitung abhängt, soll in folgendem Beitrag dargestellt werden.

»» Wer sich die Regeln für eine korrekte Präparation der Zugangskavität durchliest, der wird erkennen, dass das Hauptanliegen immer die respektvolle Schaffung von Platz und Sicht für alle folgenden Aufbereitungsschritte sein muss:

- Es dürfen keine Unterschnitte vorhanden sein und es muss möglich sein, das gesamte vitale oder nekrotische Gewebe bzw. altes Füllmaterial aus dem Pulpenkavum zu entfernen.

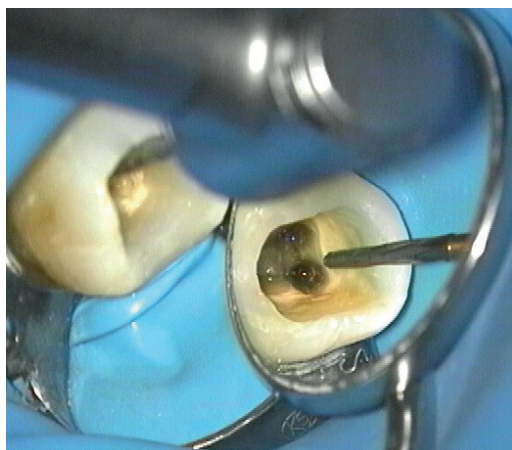


Abb. 1: Platz und Sicht: die wichtigsten Kriterien bei der Schaffung der Zugangskavität.

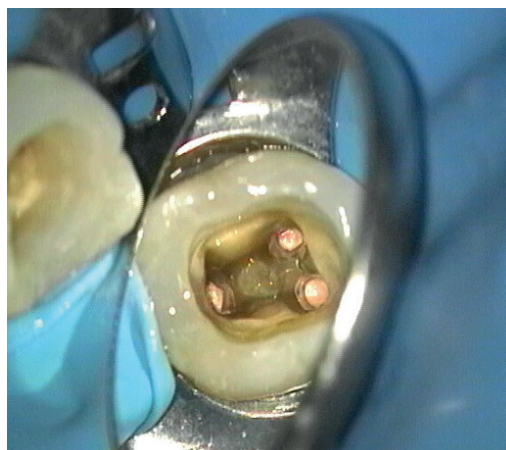

Abb. 2: Die Wurzelkanalfüllung erfolgte in warm-vertikaler Kondensationstechnik (nach Schilder).

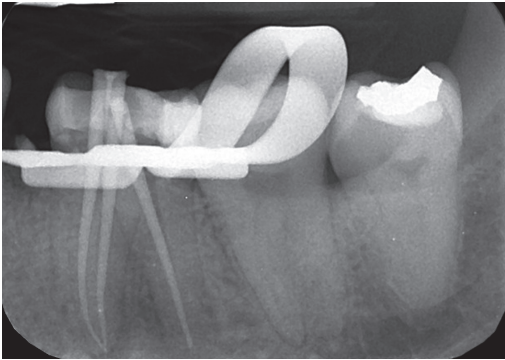


Abb. 3: Die Masterpointaufnahme mit 3 x Guttapercha 40/08 (Komet).

- Der Zahnarzt schafft sich quasi die Grundlage dafür, alle Wurzelkanäle sicher aufzufinden. Er sollte deren Eingänge alle auf einmal im Mundspiegel erkennen.
- Wenn die Präparationsinstrumente in den Kanal geführt werden, muss dies ohne koronale Interferenzen schnell, problemlos und geradlinig auszuführen sein.
- Vor der Anlage der sekundären Zugangskavität muss das Pulpakavum gereinigt und desinfiziert werden und die Möglichkeit bestehen, die Kavität wieder dicht zu verschließen.

Alle diese Faktoren beeinflussen das Behandlungsergebnis essenziell. Daher ist es auch kein Wunder, dass die Präparation der Zugangskavität häufig aufwendiger als die anschließende Wurzelkanalaufbereitung ist.

Patientenfall

Nach der Anästhesierung des 38-jährigen Patienten lege ich einen Kofferdam an, d. h. die weitere Behandlung erfolgt unter absoluter Trockenlegung. Der kariöse Zahn 36 wird exkaviert (S6830L314014 und H1SEM205018, Komet) und ein präendodontischer adhäsiver Aufbau gemacht. Dieser erfolgt dentinadhävisiv mit Composite. Anschließend präpariere ich die Zugangskavität. Dabei fange ich zentral auf der Kaufläche mit dem gerade verlaufenden zylinderförmigen grünen Diamanten an (6836KR314014, Komet), den Composite-Anteil zu entfernen. Nach initialer Pulpakammeröffnung greife ich zu dem Hartmetall-Spezialbohrer EndoGuard. Nach Sichtung der Kanäleingänge unter dem OP-Mikroskop unterstütze ich mich das Instrument, die Kavitätenwände schön parallel zu gestalten, um einen geraden, einfachen und gut sichtbaren Zugang zu den Kanälen zu bekommen. Der geradlinige Zugang ist wichtig, um bei der anschließenden maschinellen Wurzelkanalaufbereitung das Risiko einer Kanaltransportation oder einer Feilenfraktur zu minimieren. Der EndoGuard erlaubt dank seiner Laufruhe ein sehr schnelles und sicheres Vorgehen. Mithilfe des H1SML in Kombination mit einem Gatesbohrer (Komet)

werden anschließend die oberen 2–3 mm der Kanäleingänge erweitert. Danach kann ich sehr schnell mit einer 10er Handfeile die Kanäle sondieren und elektrometrisch vermessen. Nach Benutzung des PathGliders (maschinelle Gleitpfaderstellung), der Wurzelkanalaufbereitung und einem strikten Spülprotokoll wurde die Masterpointaufnahme erstellt und anschließend direkt die Wurzelkanalfüllung dreidimensional nach der Schilder-Technik kombiniert mit der Continuous-Wave-Technik durchgeführt.

Fazit

Die korrekte Präparation der Zugangskavität ist ein wichtiger Schritt hin zum endodontischen Behandlungserfolg und häufig aufwendiger als die anschließende Wurzelkanalaufbereitung. Nach dem Zugang zum Pulpakavum liegt die Aufgabe der sekundären Zugangskavität vor allem darin, sämtliche Kanäleingänge zu finden und einen geradlinigen Zugang zu diesen sicherzustellen. Hierbei ist das richtige Instrumentieren entscheidend. Von großer Hilfe ist insbesondere der EndoGuard, der dank seines Querhiebs eine ausgesprochen angenehme Laufruhe sowie Effizienz aufweist. <<<

➔ KONTAKT

Dr. med. dent. Sabine Kusche M.Sc.
Paderborner Tor 104
34414 Warburg
Tel.: 05641 746633
info@zahnaerztin-warburg.de
www.zahnaerztin-warburg.de

EndoGuard

Optimale Zugangskavität

Nach initialer Öffnung der Pulpakammer wird durch den Abtrag von Dentinüberhängen die Sicht auf die Kavität erleichtert. Der geradlinige Zugang zum Wurzelkanalsystem minimiert die Gefahr einer Kanaltransportation sowie das Risiko einer Feilenfraktur.

Schutz des Pulpakammerbodens

Der EndoGuard ist mit einer glatten, nicht verzahnten Spitze ausgestattet. Hierdurch wird der Pulpakammerboden geschützt und ein exzessiver Abtrag von Zahnhartsubstanz vermieden.

Keine Präparation von Unterschnitten

Aufgrund seiner konischen Form wird die Präparation von Unterschnitten weitestgehend vermieden. Dies stellt sicher, dass kein infiziertes Gewebe im Pulpakavum verbleibt.

Effiziente Querhieb-Verzahnung

Die Querhieb-Verzahnung sorgt für ein besonders effizientes und ruhiges Arbeiten. Dies garantiert die volle Kontrolle über das Instrument. Zu jedem Zeitpunkt.

